

Drépanocytose et LV

Prise en charge au service d'Hématologie ,EpH Besbes

DR SID AMEL Assistante en Hématologie EPH Besbes Wilaya Taref .

INTRODUCTION

- ♦ Hémoglobinopathie héréditaire caractérisée par une mutation ponctuelle au niveau de la chaîne B de globine aboutissant a la formation d'une HBS pathologique ;
- ♦ Elle est fréquente en Algérie plusieurs foyers surtout le Nord Est du pays ,elle se caractérise par des complications aigue et chronique .
- ♦ Parmi les complications la lithiase vésiculaire due a l'hémolyse chronique , son traitement repose sur la chirurgie .

OBJECTIFS :

- ♦ Déterminer les caractéristiques épidémiologiques, cliniques et évolutives des drépanocytaires avec une LV suivies au service d'hématologie .
- ♦ Évaluer la prise en charge thérapeutique et le profil évolutif.

MATERIELS ET METHODES

- ♦ Étude rétrospective s'étalant de septembre 2023 à Jusqu'à juin 2025
- Cohorte :19 malade, adultes suivis au service d'hématologie
- support de travail : dossiers médicaux .

RESULTATS

1. DONNEES EPIDEMIOLOGIQUES

- AGE MOYEN: 34 ans .
- Prédominance masculine

2. CARCTERISTIQUES CLINIQUES :

TABLEAU CLINIQUE :

Tous nos patients étaient symptomatiques

Rarement la lithiase vésiculaire est de découverte fortuite

Les formes rencontrées sont :

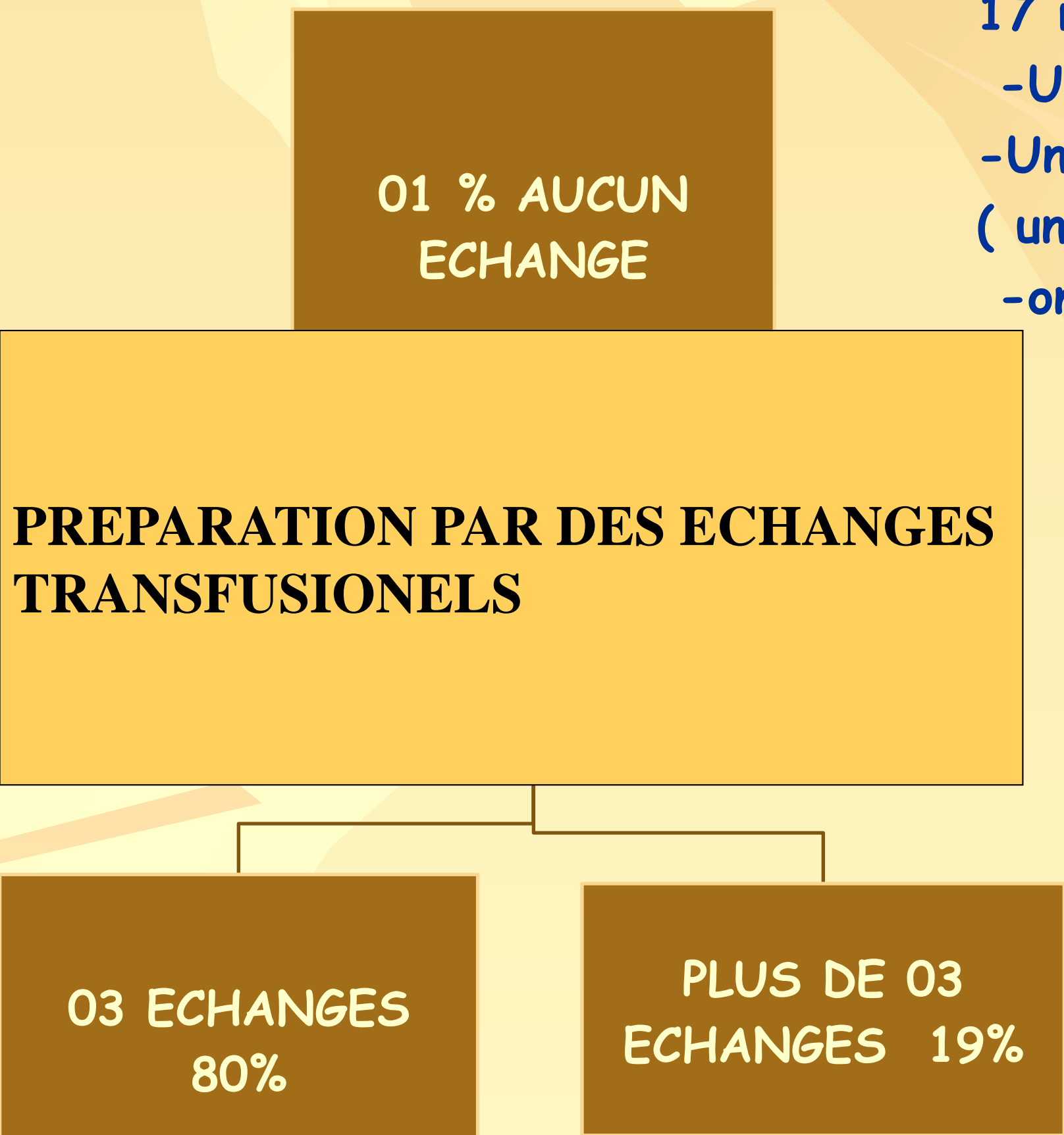
- douleur de l'hypochondre droit , vomissement ,
- tableau de cholécystite ,
- tableau d'angiocholite

Un abdomen chirurgical

3.CARACTERISTIQUES RADIOLOGIQUES:

- Lithiase vésiculaire non compliquée : 57%
- cholécystite : 28%
- Angiocholite :05%
- péritonite: 10%

La préparation préopératoire :



PRISE EN CHARGE

THERAPEUTIQUE :

- Le type de chirurgie :
- chirurgie par par Cœlioscopie dans 84%
- Chirurgie par Laparotomie dans 16% des cas .

EVOLUTION / MORTALITE

- L'Evolution des malades en post opératoire : 17 malades en bonne évolution
- Un malade a développé une crise vasoocclusive
- Un malade a développé une perturbation de l'hémostase (une coagulation intra vasculaire disséminé)
- on a pas noté de décès dans notre cohorte .

COMMENTAIRES & DISCUSSION

- La lithiase vésiculaire est une complication fréquente en cas de drépanocytose se qui correspond a notre cohorte .
- L'age moyen de nos patients est 34 ans avec une prédominance masculine .
- La préparation par 03 échanges transfusionnels dans 80% des cas dans notre cohorte on comparant avec la littérature dépend de la présence ou pas d'antécédent de syndrome thoracique aigue .
- La prise en charge de la lithiase vésiculaire dans notre cohorte est basé sur la chirurgie par voie endoscopique : la cœlioscopie et réservé pour les formes symptomatiques ce qui concorde avec la littérature .
- Pas de décès dans notre cohorte avec une bonne evolution post opératoire .

CONCLUSION

- La drépanocytose est une affection héréditaire fréquente dans notre pays surtout le Nord Est
- ♦ Parmi les complications la lithiase vésiculaire une complication fréquente non prise en charge précocement peut mettre en jeu le pronostic vital , la la chirurgie par cœlioscopie reste le meilleur choix thérapeutique . .

BIBLIOGRAPHIE :
Christina.L Clinical Journal de Pédiatrie, 0021-7557/06/82-01/58
Robant .H AHAI EMC Hématologie Elsevier 2000-13006D20
La revue de la médecine interne .



INTRODUCTION